Федеральное государственное бюджетное учреждение
«Национальный Медицинский Исследовательский Центр Кардиологии
имени академика Е.И. Чазова»
Министерства здравоохранения Российской Федерации

Клинический разбор

Пациентка Б., 47 лет

Докладчик:

Штельмах Валентина Евгеньевна
аспирант 2 года обучения отдела проблем атеросклероза

18.06.2025 г



Жалобы при поступлении

на эпизоды учащенного неритмичного сердцебиения, которые сопровождались пресинкопальными и синкопальными состояниями

Фибрилляция предсердий с ЧСЖ до 170 уд/мин

ЭКГ от 24.07.2021г
25 мм/с
1mV/см

Анамнез заболевания

Данные инструментальных исследований из “ГКБ им. В.В. Вересаева ДЗМ”:

- **Коронароангиография от 14.05.2024 г:** малоизмененные коронарные артерии
- **МСКТ-АПГ от 13.05.2024 г:** данных за ТЭЛА не получено
- **УЗДС вен н/к 13.05.2024 г:** признаков тромбоза не обнаружено

История жизни

Семейный анамнез:
Двоюродная сестра – ГКМП (генетическое типирование не выполнено)

Вредные привычки: отрицает
Гинекологический анамнез: менархе в 14 лет, Б-1 (выкидыш в 2005 г),
в настоящее время менструации регулярные,
обильные со сгустками



Физикальный осмотр

- Состояние средней степени тяжести
- Рост: 155 см; Вес: 50 кг; ИМТ: 20,8 кг/м2
- В легких дыхание везикулярное, хрипов нет
- SpO2 99%
- Тоны сердца: ясные, грубый систолический низкочастотный шум в области верхушки и вдоль левого края грудины, проводится в левую подмышечную область, ритм правильный
- ЧСС 55/минуту
- АД на обеих верхних конечностях 100/60 мм рт. ст.
- Периферических отеков нет

Терапия при поступлении

- Ривароксабан 20 мг/сутки
- Амиодарон 400 мг/сутки (в течение двух месяцев)

Данные инструментальных исследований - ЭКГ

QRS	0.096 с	P ось	59 °
P	0.112 с	QRS ось	-171 °
PQ	0.224 с	T ось	67 °
QT	0.486 с		
QTcB	0.456 с		

Синусовая брадикардия
АВ-блокада I степени
ЧСС 53 уд. в минуту
PQ удлинен. Изменение предсердного компонента.
Диффузные изменения миокарда.

Очагово-рубцовое (аневризма?) поражение передней распространенной локализации.
Нарушение внутрижелудочковой проводимости.
Врач: Яворская Наталия Вячеславовна

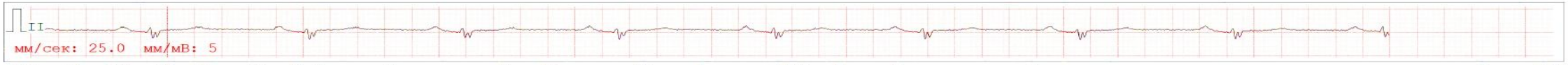

ЧСС: 52 ВЧ: 70.0Гц НЧ: 3.2сек Режектор: Да Тремор: Нет Фильтр ИКС: Нет Баз. линия: Да

Стр: 1/1

Данные лабораторных исследований

Название	Результат 5.07.2024 г	Нормы
Лейкоциты, 10*9/л	4,7	4,8 - 10,8
Эритроциты, 10*12/л	4,3	4,2 - 5,4
Гемоглобин, г/дл	10,37	12,00 - 16,00
Гематокрит, %	33,9	37,0 - 47,0
Средний объем эритроцита, фл	77,6	81,0 - 99,0
Средн. содерж. гемоглобина, пл	23,8	27,0 - 31,0
Средн. конц. гемоглобина в эр., г/дл	31,6	33,0 - 37,0
Коэффициент анизотропии эритроцитов, %	19,6	11,5 - 14,5
Тромбоциты, 10*9/л	340	130 - 400
Средний объем тромбоцита, фл	10,0	7,2 - 11,1
Тромбокрит, %	0,31	0,02 - 1,00

Динамика лабораторных данных

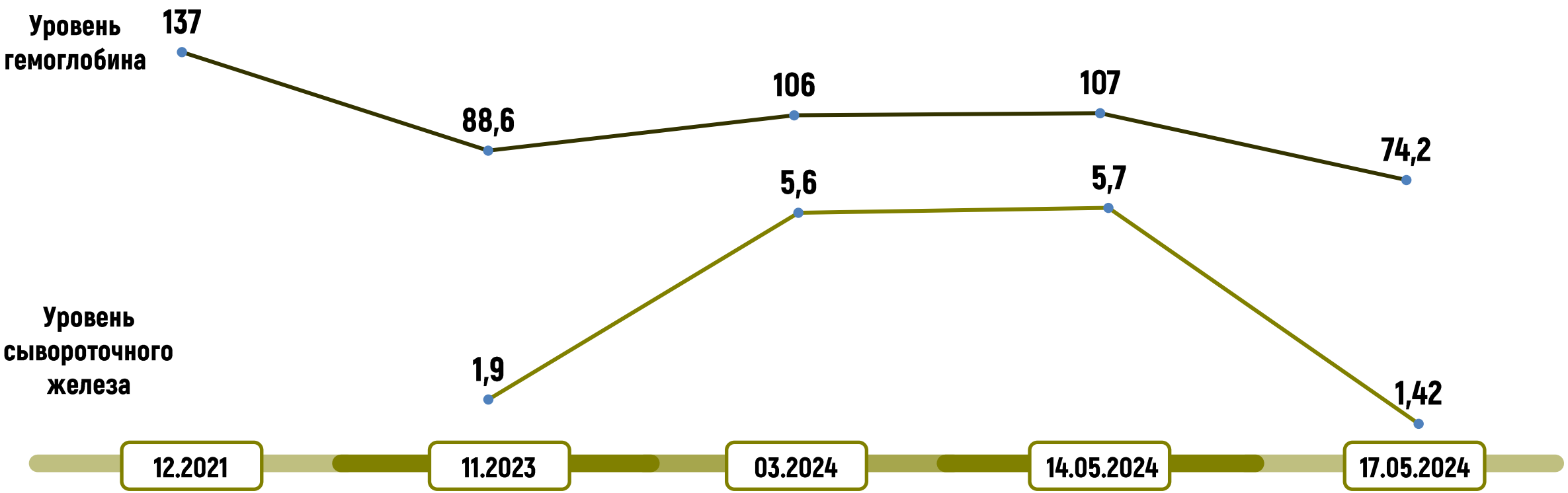

Данные лабораторных исследований

Название	Результат 5.07.2024 г	Нормы
АСТ, Ед/л	14,0	3,0 – 55,0
АЛТ, Ед/л	24,0	3,0 – 55,0
Креатинин, мкмоль/л	69,9	63,0-111,0
Глюкоза, ммоль/л	4,00	3,89-5,83
Общий билирубин, мкмоль/л	7,5	3,4-20,5
Общий белок, г/л	70,0	64,0 - 83,0
Мочевая кислота, мкмоль/л	349,0	150,0 - 350,0

Данные лабораторных исследований

Название	Результат 5.07.2024 г	Нормы
Общий холестерин, ммоль/л	5,68	3,5 - 5,2
Холестерин ЛНП, ммоль/л	2,92	0,08 - 3,4
Холестерин ЛВП, ммоль/л	2,46	0,90 - 1,89
Триглицериды, ммоль/л	0,67	0,50 - 1,75

Данные лабораторных исследований

Название	Результат 5.07.2024 г	Результат 11.07.2024 г	Нормы
ТТГ, мкМЕ/мл	2,96		0,27 - 4,20
Т4 (св)	20,9		12,0 - 22,0
NT-proBNP, пг/мл	-	927,5	0,0-125,0

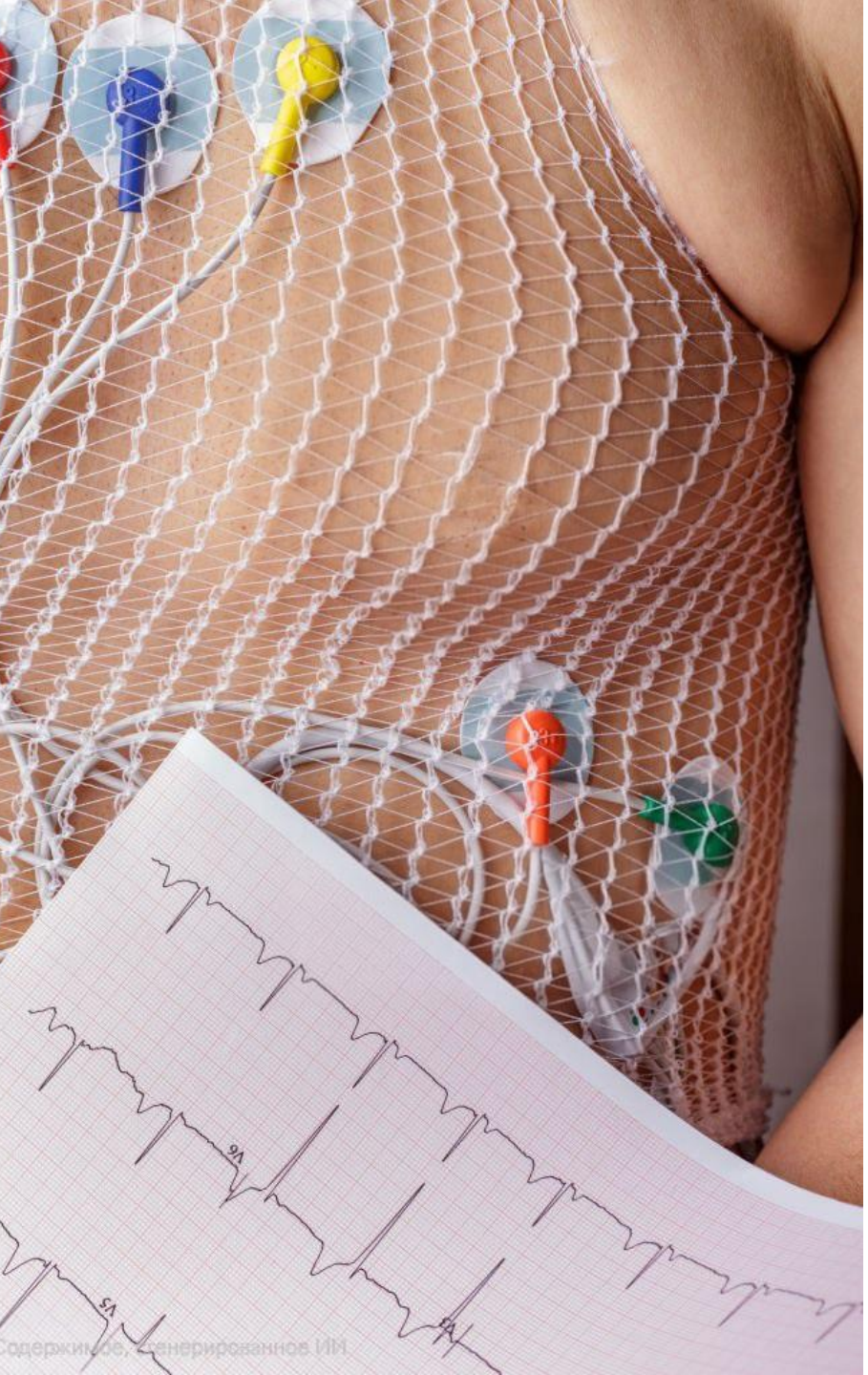

Данные инструментальных исследований

Суточное мониторирование ЭКГ на фоне терапии амиодарон 400 мг/сут

- Синусовая брадикардия, преходящая **АВ блокада I степени** (PQ до 240 мсек), ЧСС 38-54-88/мин
- На фоне исходно измененной конечной части желудочкового комплекса достоверная оценка ишемической динамики сегмента ST затруднена
- 2 одиночных ЖЭС
- 88 одиночных НЖЭС, парных НЖЭС – 4, пробежек НЖТ – 2 (до 6 комплексов, в т.ч. с блокадой АВ-проведения) с ЧСС до 102/минуту

Данные инструментальных исследований

Фокусированное УЗИ атеросклероза периферических артерий

- Атеросклеротические изменения сонных артерий с максимумом стеноза до 25% в бифуркации правой общей сонной артерии
- Атеросклеротические изменения бедренных артерий не выявлены

Трансторакальная и чреспищеводная ЭхоКГ

Младший научный сотрудник отдела ультразвуковых методов исследования

Макеев Максим Игоревич

Трансторакальная ЭхоКГ

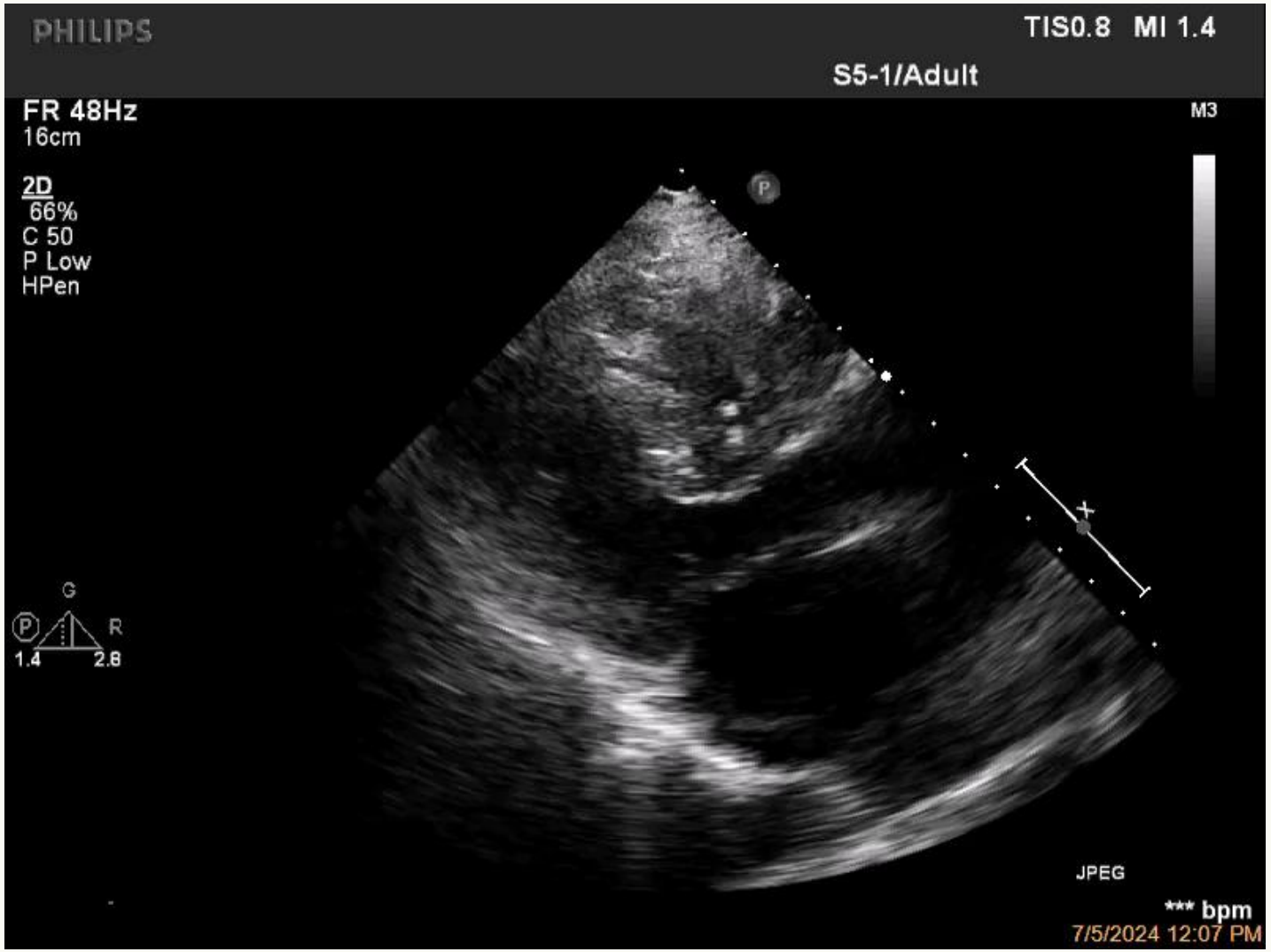

ЛП (ПЗР) = 5,6 см (N до 3,8 см)

5,0 см (от 10.02.2022 г)

КДР = 4,6 см,

КСР = 2,4 см,

МЖП = 1,7-2,1 см

ТЗСЛЖ = 0,9 см

ММЛЖ = 230 г (N до 162 г)

иММЛЖ = 150 г/м^2 (N до 95 г/м^2)

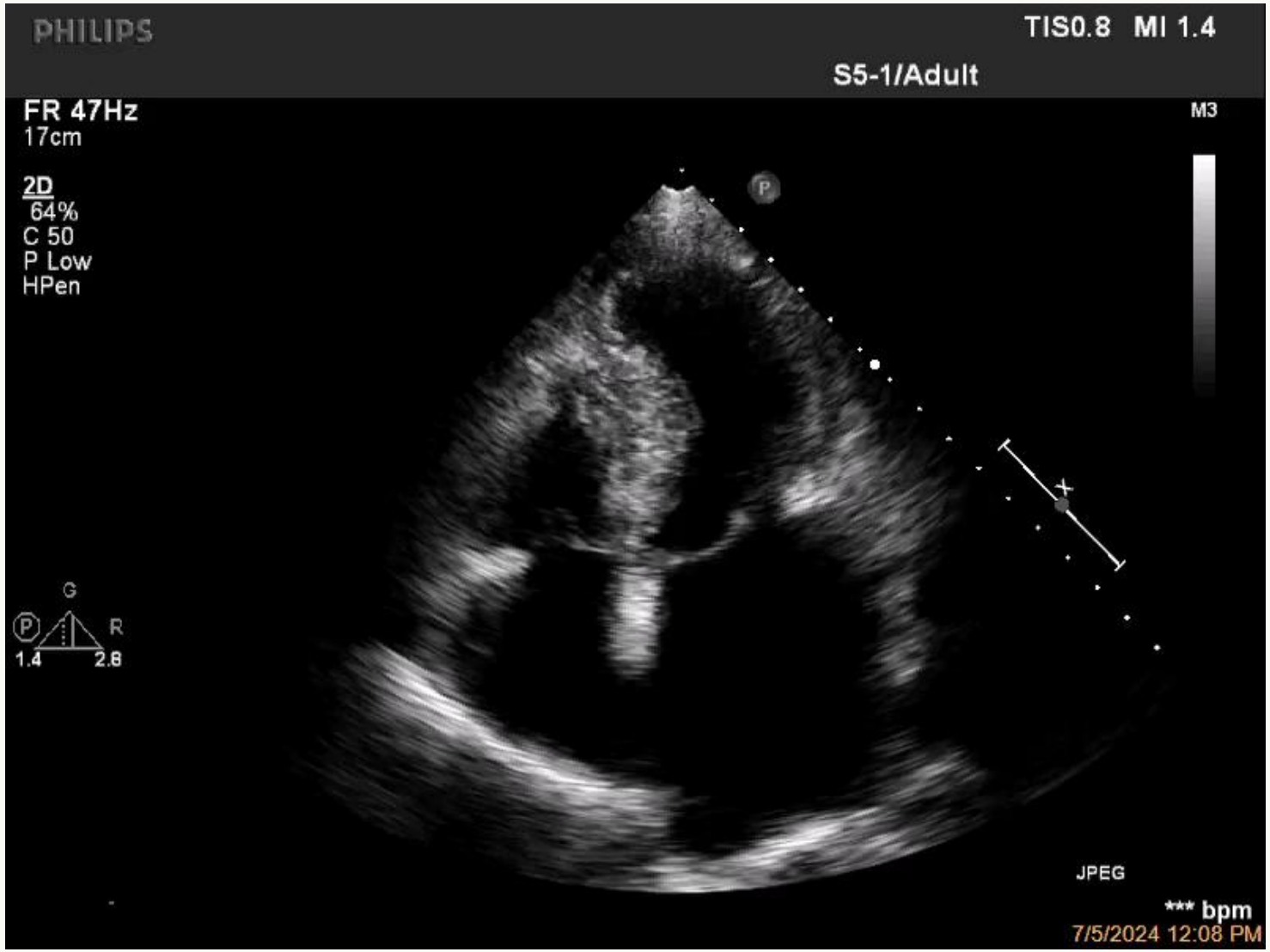

VЛП = 142 мл (N ≤52 мл)

112 мл (от 10.02.2022 г)

иVЛП = 92,21 мл/м^2 (N≤34 мл/м^2)

76,7 мл/м2 (от 10.02.2022 г)

ФВ > 60 %

ПЗР ПЖ = 2,3 см

S ПП = 19 см2 (N≤18 см^2)

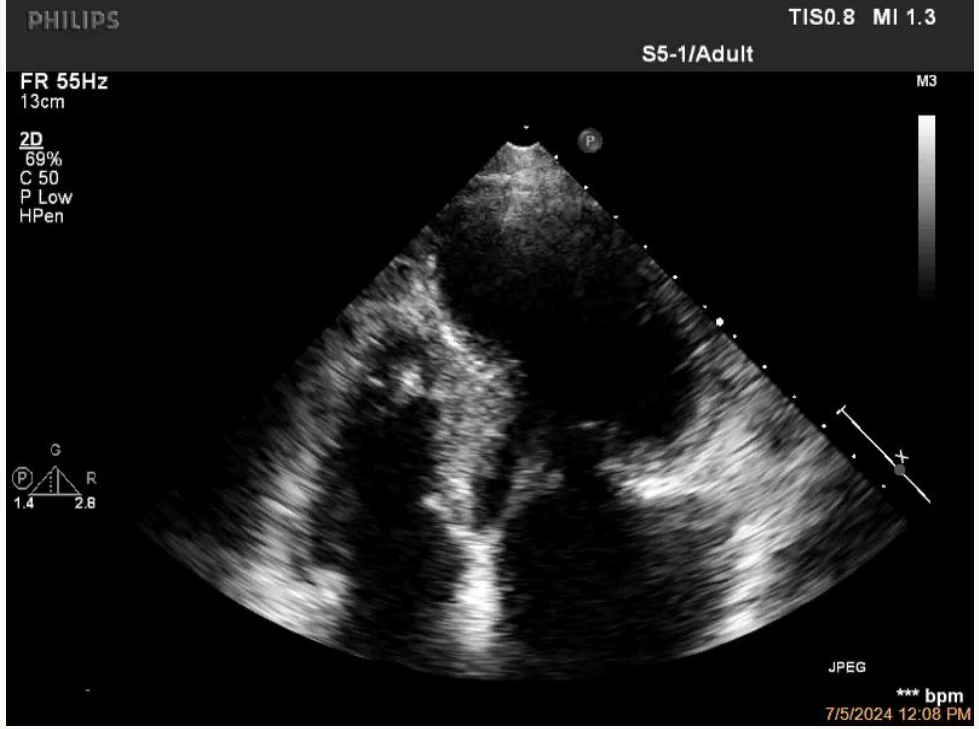

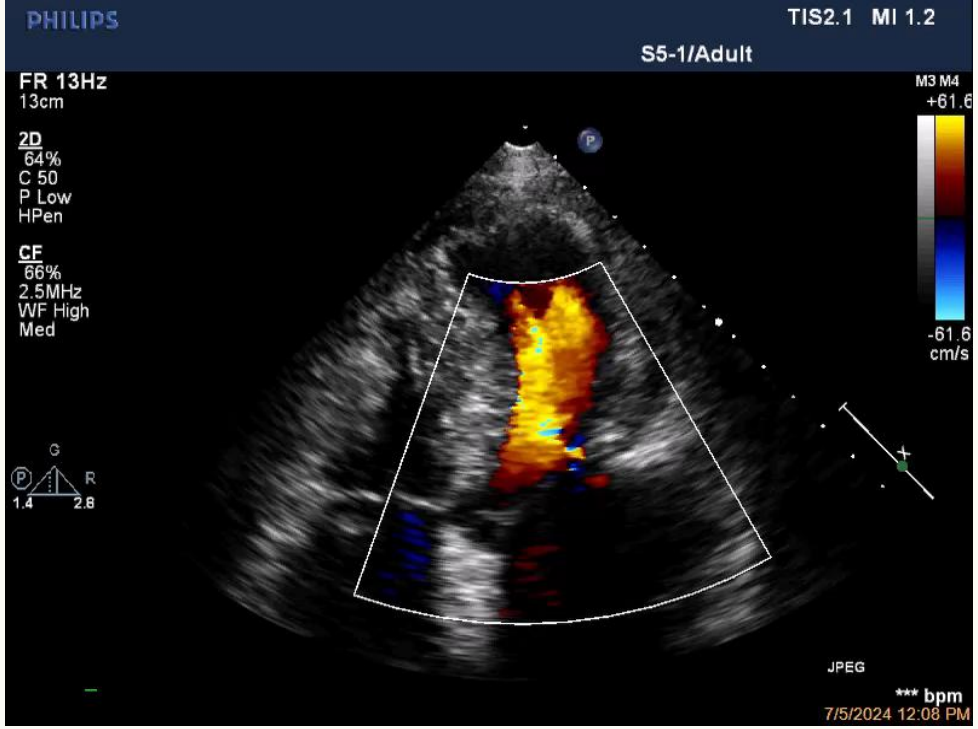

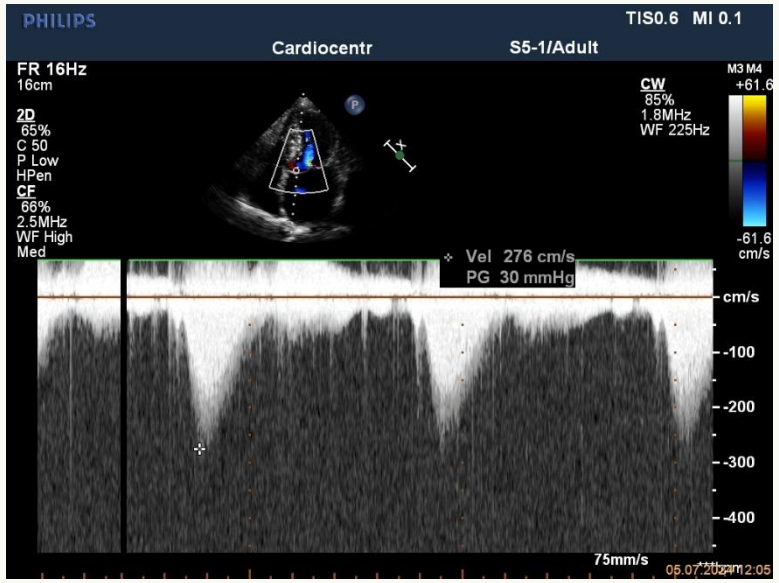

- maxГДсВТЛЖ = 16 мм рт.ст.
- при выполнении пробы Вальсальвы = 30 мм рт.ст.

(недооценка на фоне неадекватного выполнения пробы)

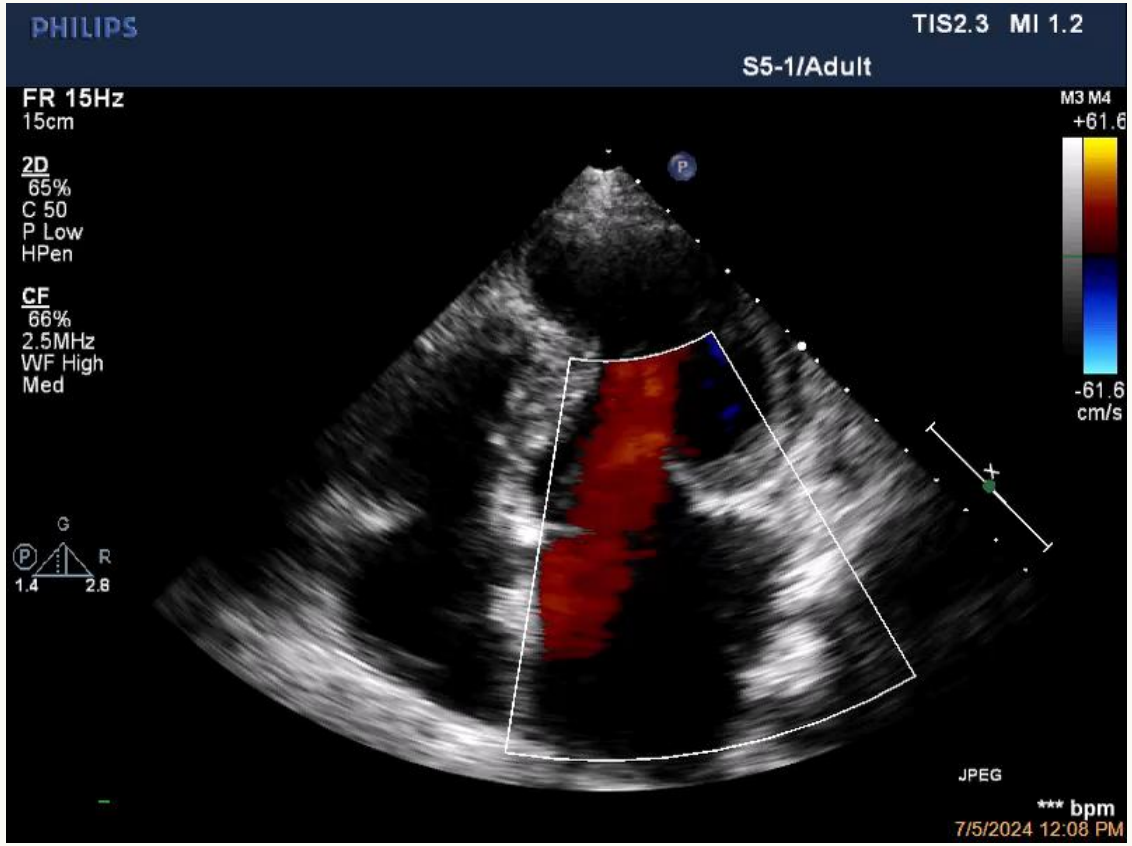

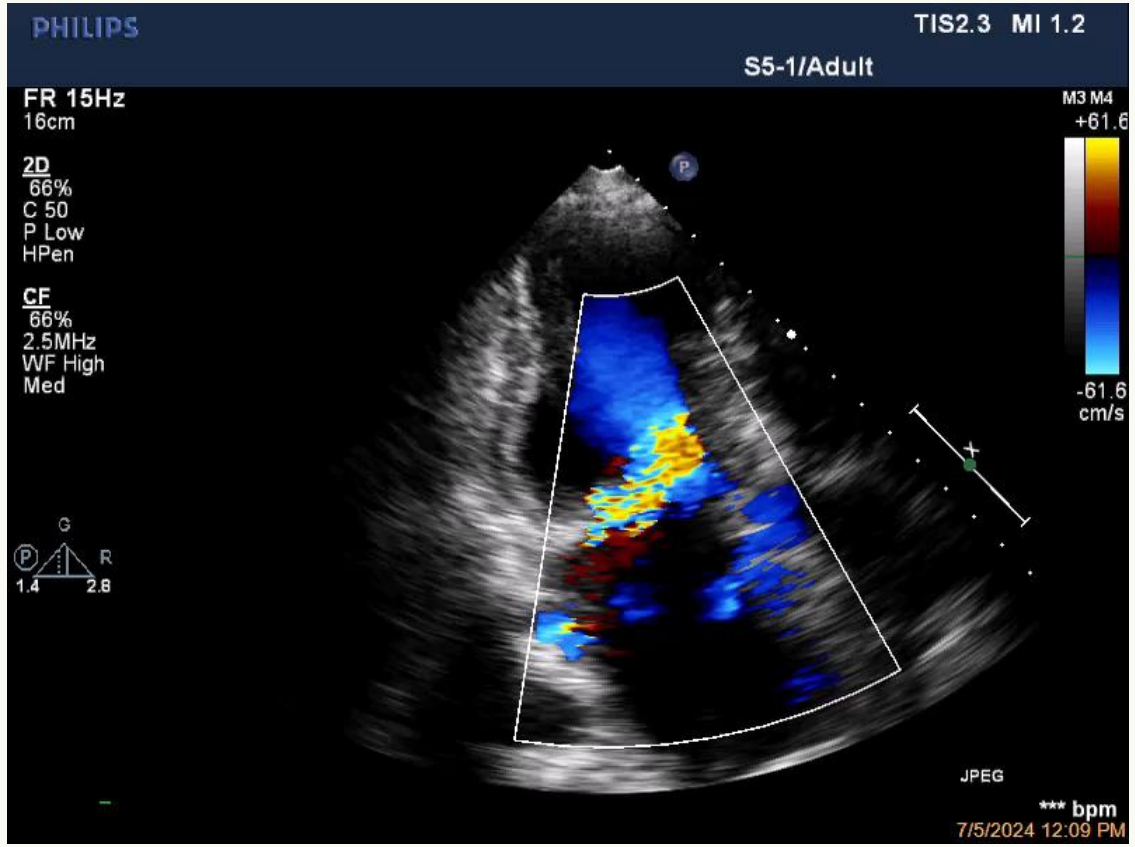

МР = 3 ст, PISA r = 0,88 см
(эксцентричная струя направлена в сторону задне-боковой стенки ЛП)
СДЛА = 45 мм рт.ст.

Чреспищеводная ЭхоКГ

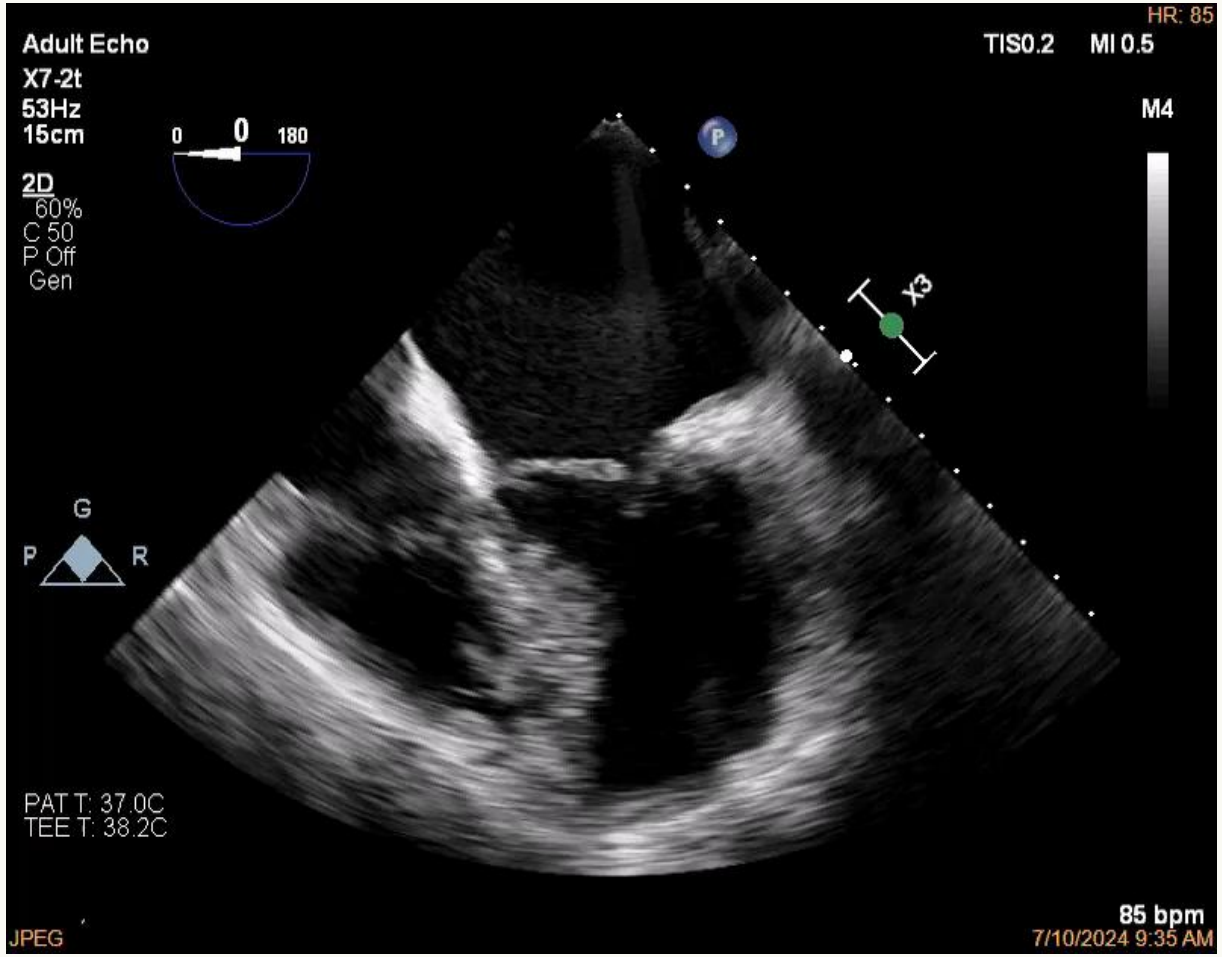

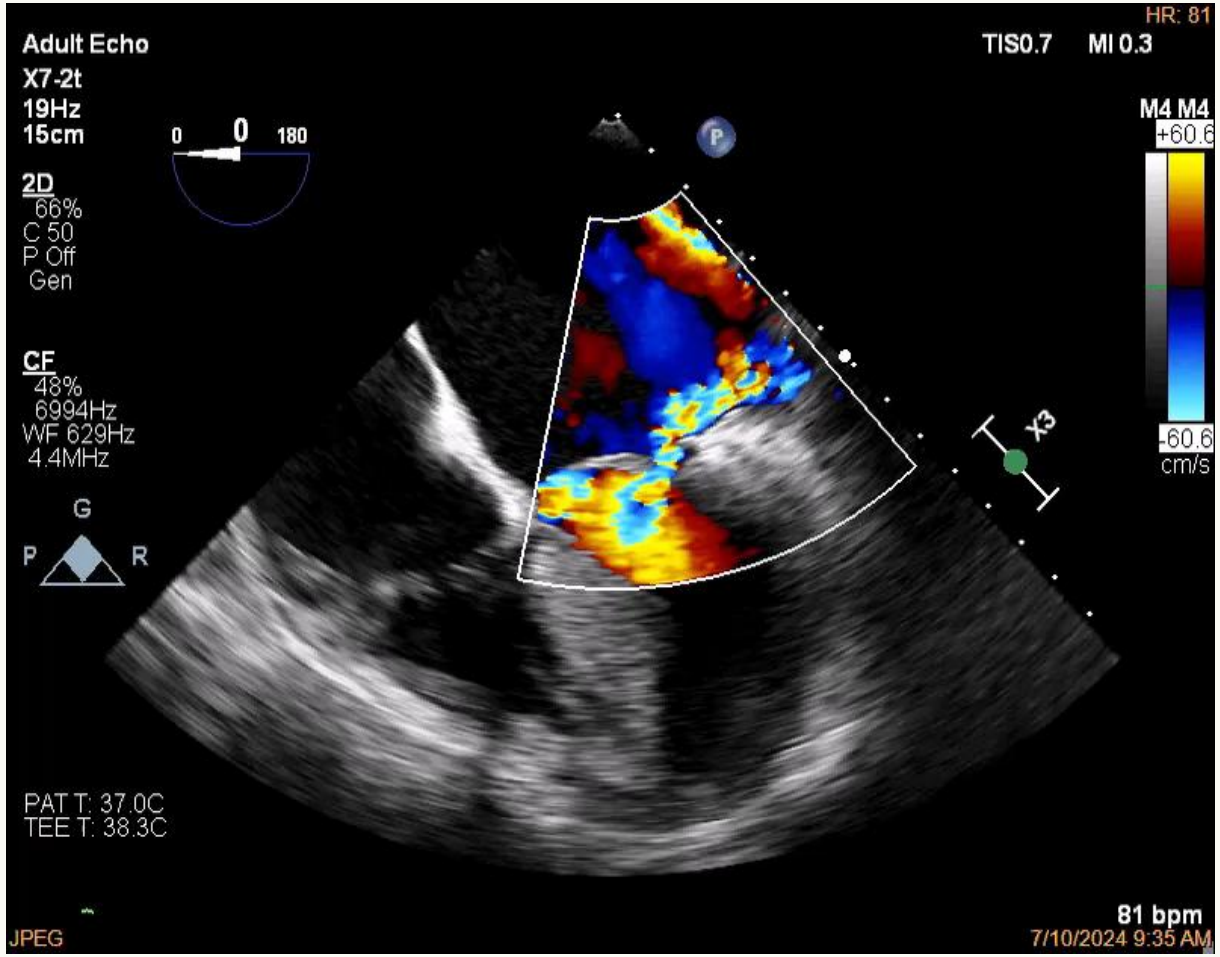

Кольцо МК = 3,4 х 3,7 см

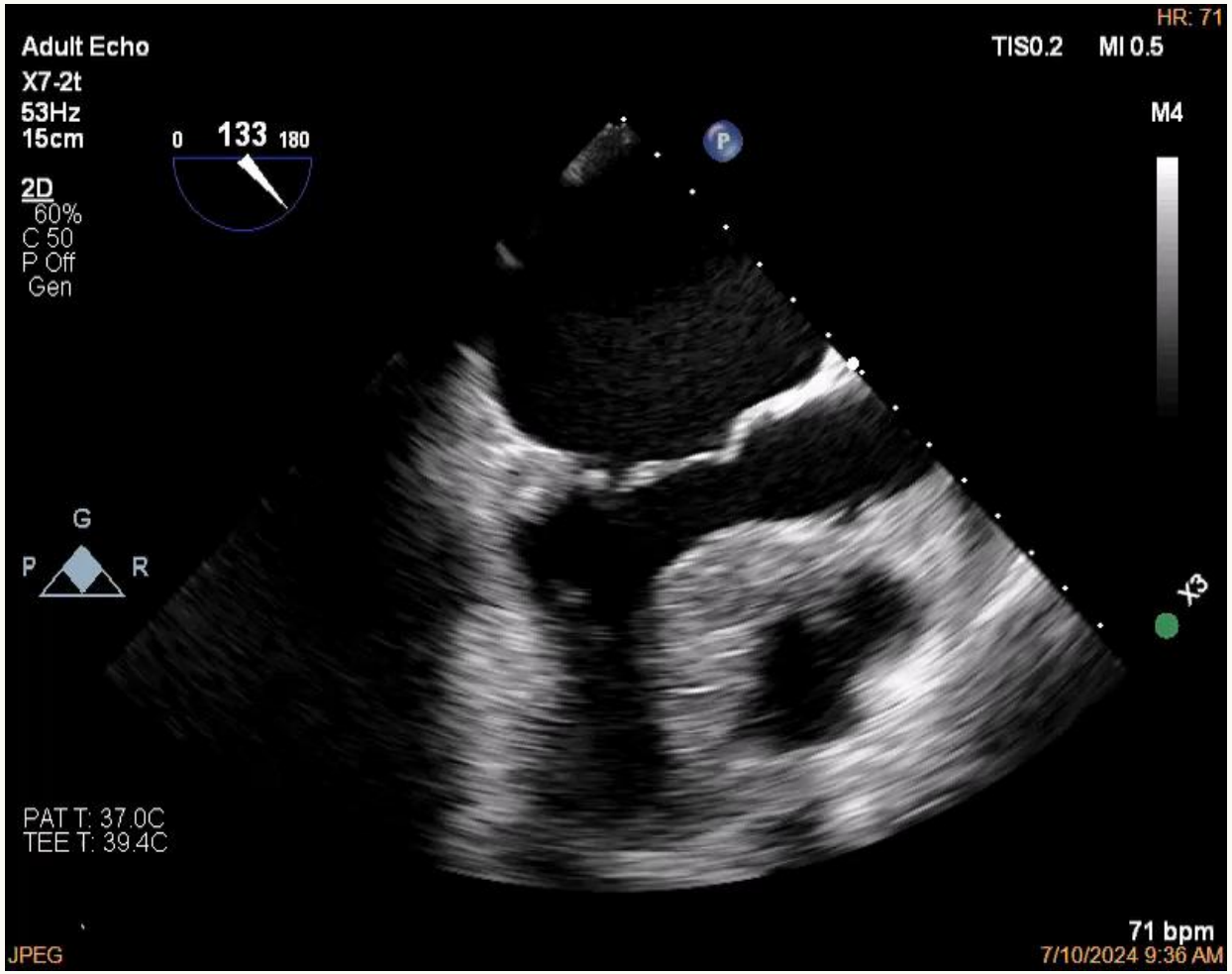
HR: 71
Adult Echo
X7-2t
53Hz
15cm
TIS0.2 MI 0.5
M4
0 133 180
2D
60%
C 50
P Off
Gen
G
P R
X3
PAT T: 37.0C
TEE T: 39.4C
71 bpm
7/10/2024 9:36 AM
JPEG

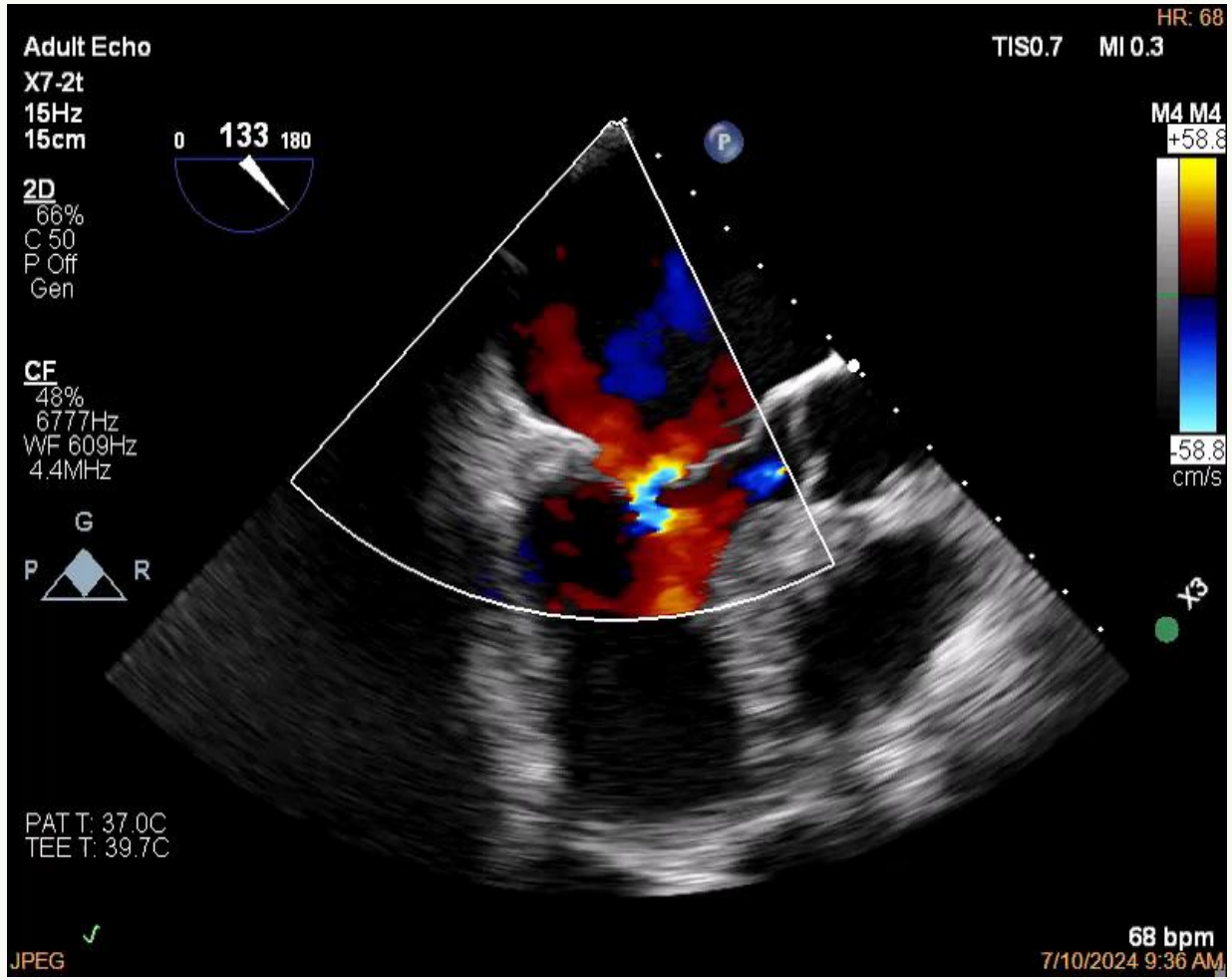
HR: 68
Adult Echo
X7-2t
15Hz
15cm
TIS0.7 MI 0.3
M4 M4
+58.8
-58.8
cm/s
0 133 180
2D
66%
C 50
P Off
Gen
CF
48%
6777Hz
WF 609Hz
4.4MHz
G
P R
X3
PAT T: 37.0C
TEE T: 39.7C
68 bpm
7/10/2024 9:36 AM
JPEG

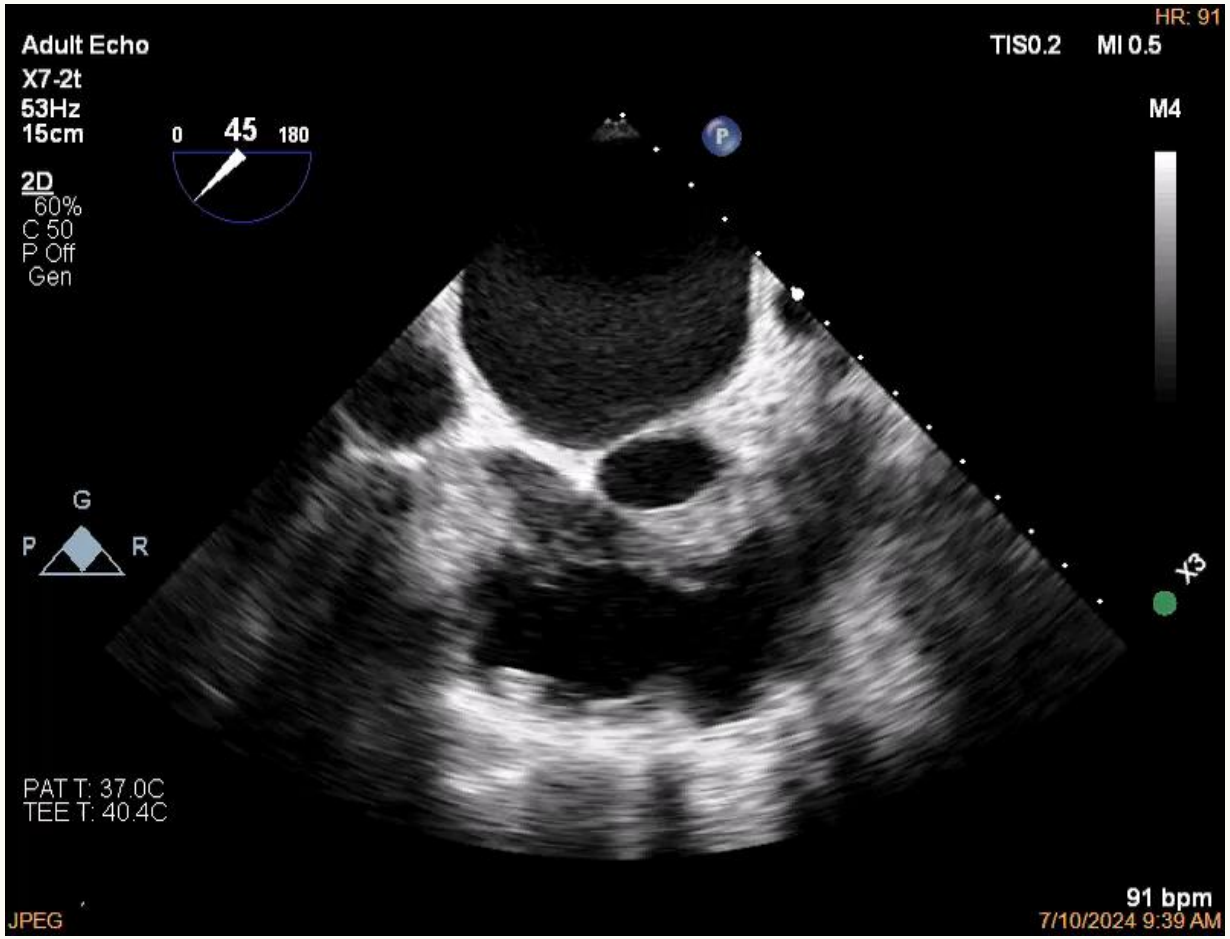
HR: 91
Adult Echo
X7-2t
53Hz
15cm
TIS0.2 MI 0.5
M4
0 45 180
2D
60%
C 50
P Off
Gen
G
P R
X3
PAT T: 37.0C
TEE T: 40.4C
91 bpm
JPEG
7/10/2024 9:39 AM

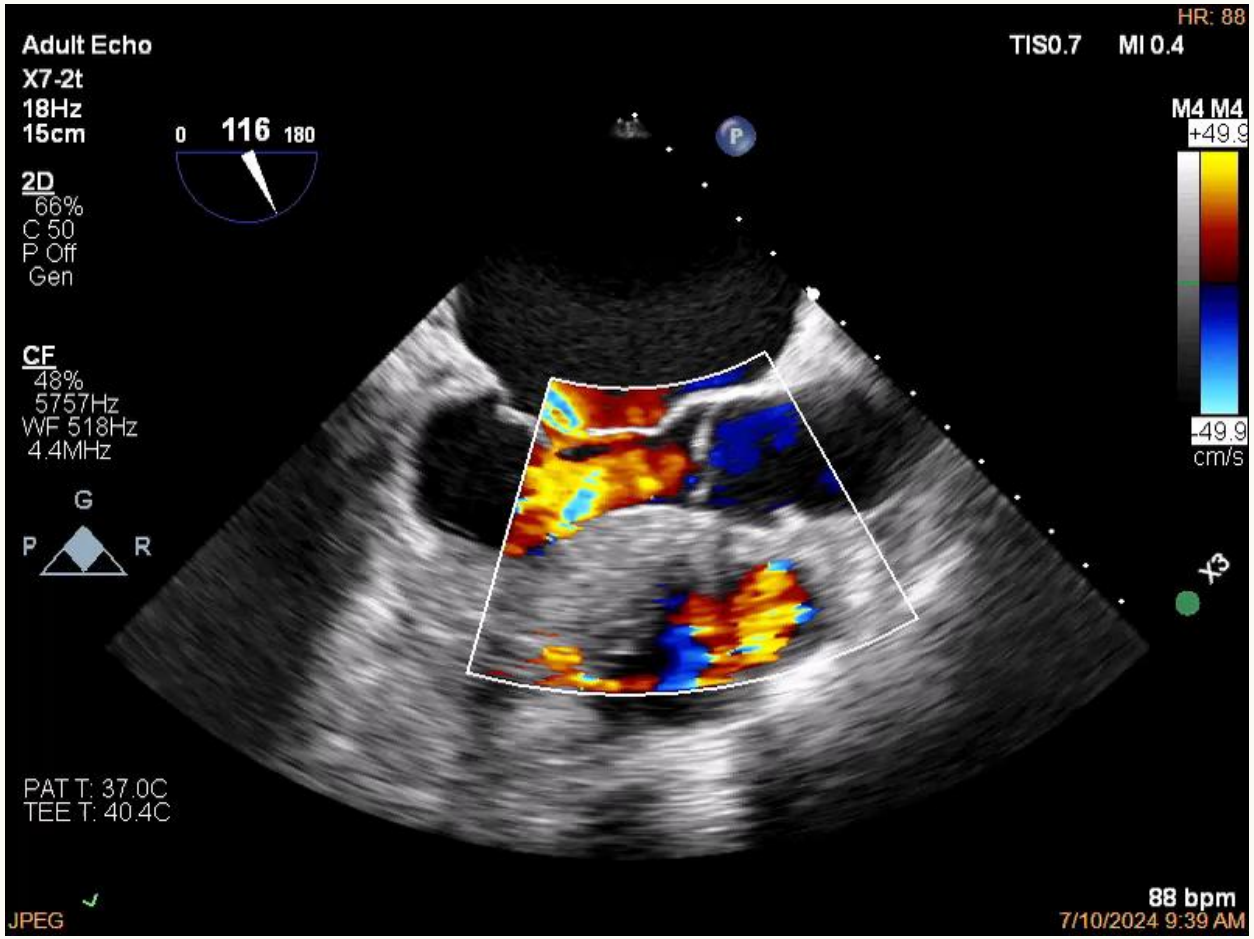
HR: 88
Adult Echo
X7-2t
18Hz
15cm
TIS0.7 MI 0.4
M4 M4
+49.9
0 116 180
2D
66%
C 50
P Off
Gen
CF
48%
5757Hz
WF 518Hz
4.4MHz
-49.9
cm/s
G
P R
X3
PAT T: 37.0C
TEE T: 40.4C
88 bpm
JPEG
7/10/2024 9:39 AM

Магнитно-резонансная томография сердца с контрастным усилением гадолинием

Старший научный сотрудник лаборатории магнитно-резонансной томографии отдела томографии,

к.м.н. Устюжанин Дмитрий Владимирович

МРТ от 08.07.2024 г

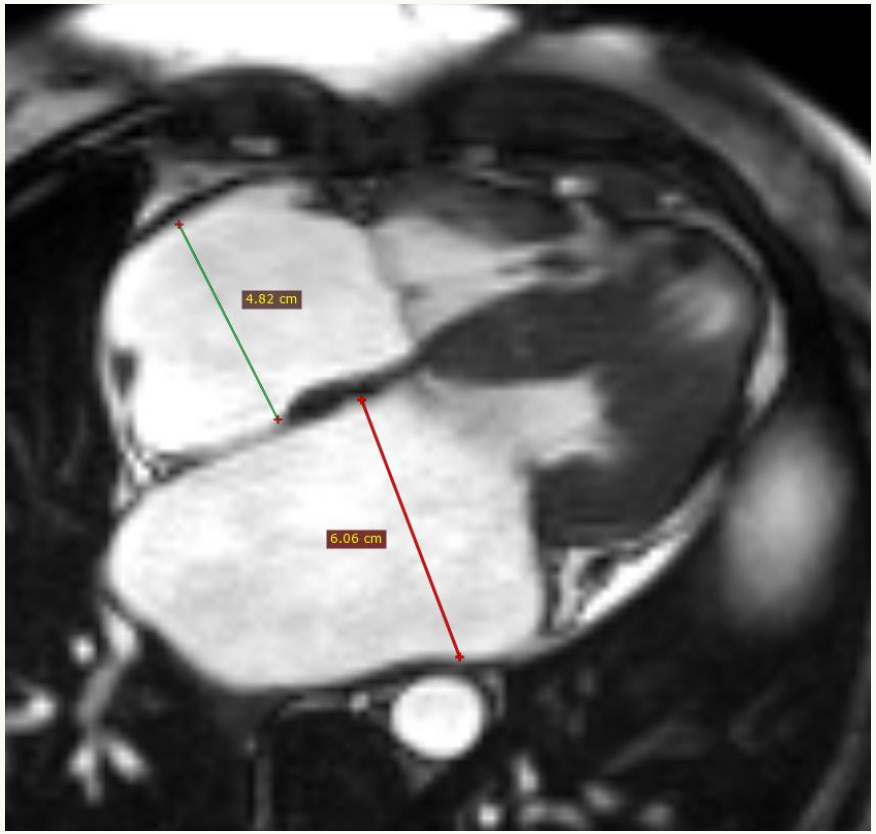

Расширено левое предсердие, передне-задний размер 6,0 см
Другие камеры сердца не расширены, ПП = 4,8 см
КДО ЛЖ = 136 мл, КСО ЛЖ = 32 мл, КДОи ЛЖ = 88 мл/м2, КСОи ЛЖ = 21 мл/м2, ФВ ЛЖ = 77%
КДО ПЖ = 129 мл, КСО ПЖ = 42 мл, КДОи ПЖ = 84 мл/м2, КСОи ПЖ = 27 мл/м2, ФВ ПЖ = 67%

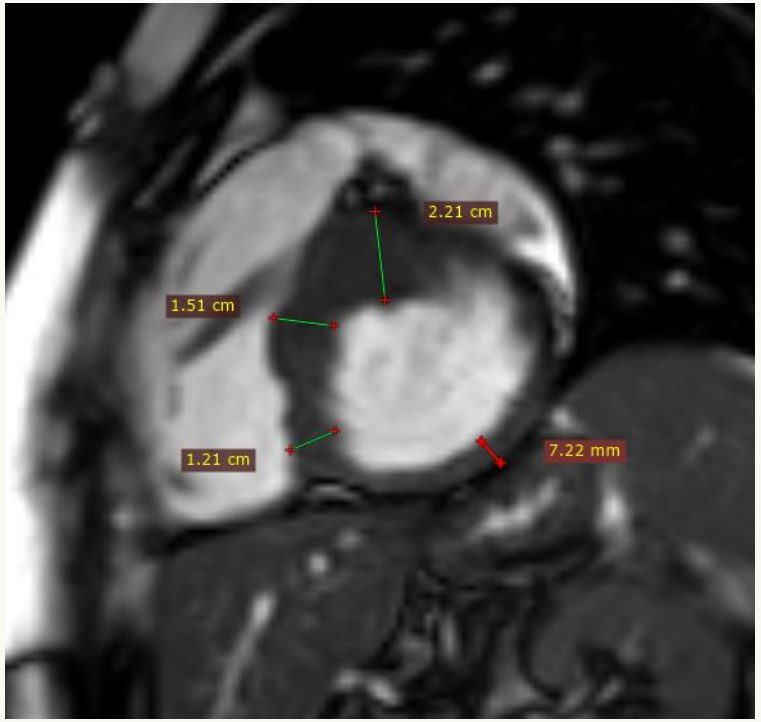

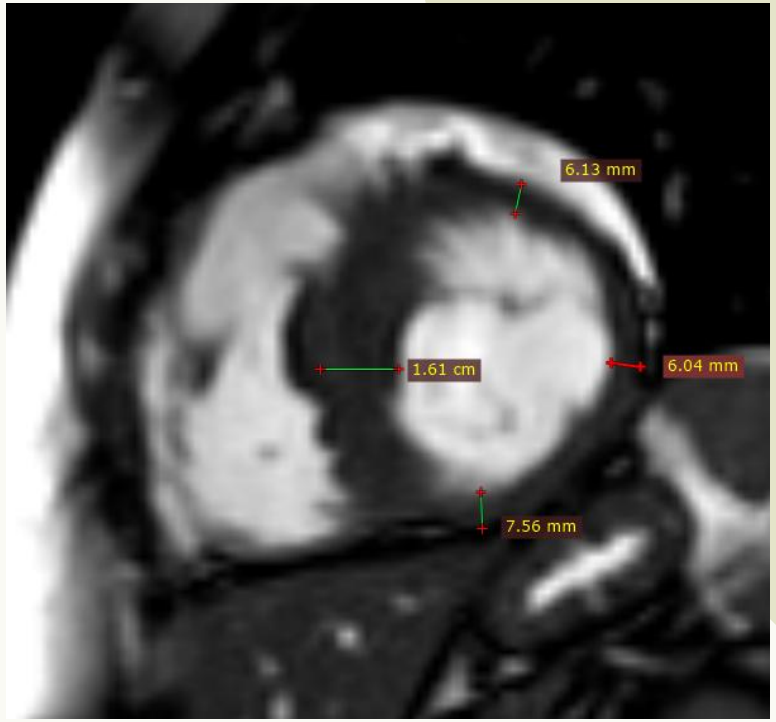

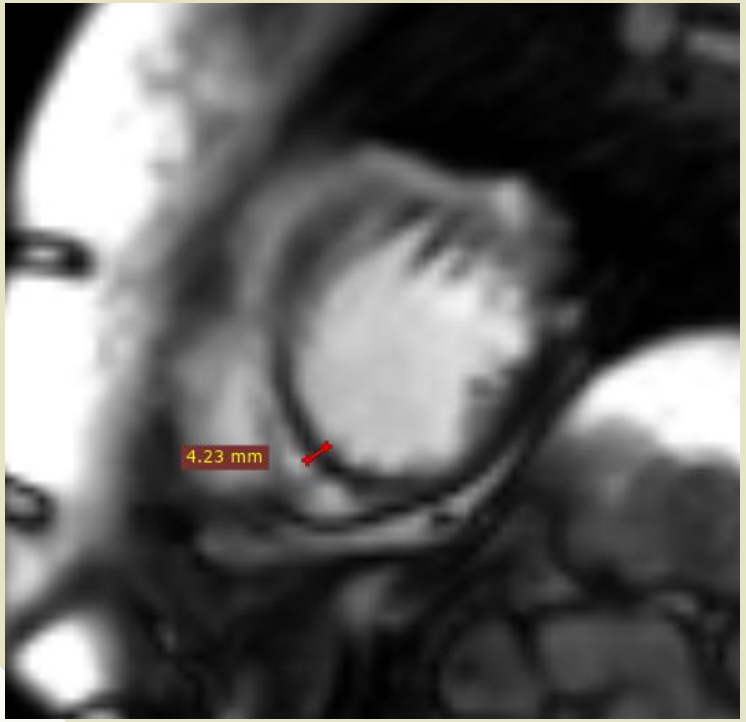

Асимметричная гипертрофия миокарда ЛЖ:
в базальном сегменте передняя стенка до 22 мм, МЖП 12-15 мм;
в среднем сегменте МЖП до 16 мм;
другие сегменты миокарда ЛЖ не утолщены

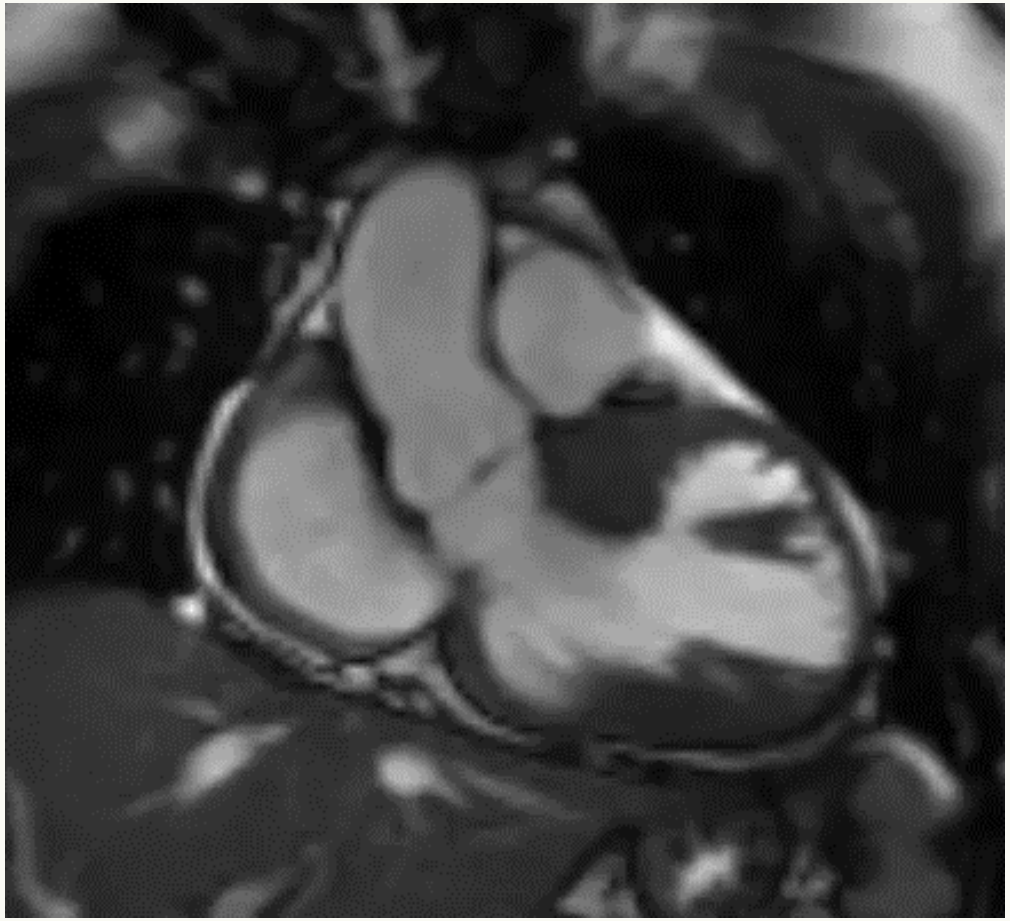

Обструкция выносящего тракта ЛЖ

Интрамиокардиальное контрастирование неишемического генеза

Лечение фибрилляции предсердий?

1. Медикаментозная терапия

Препарат	Суточная доза	Причина отмены
Бисопролол	2,5 мг/сутки	снижение АД ниже 90/60 мм рт. ст. на синусовом ритме и брадикардия
Метопролола сукцинат	25 мг/сутки	
Аллапинин	75 мг/сутки	противопоказан при ГЛЖ
Амиодарон	400 мг/сутки	на нем сохраняется клиника ФП и синкопе, имеется брадикардия, необходимо наблюдение по поводу возможности развития АИТ

Лечение фибрилляции предсердий? (AHA и ESC)

2. Высокая вероятность неэффективности катетерной аблации УЛВ в связи с большими размерами ЛП и гемодинамикой левых отделов сердца + отказ пациентки от “большого” оперативного вмешательства

	Оперативное вмешательство и результат	Ссылки
Хирургическая аблация	Торакоскопическая аблация и операция Maze-IV демонстрируют хорошую эффективность у пациентов с увеличенным или сильно увеличенным ЛП, при этом частота длительного отсутствия аритмии составляет 43-82% (5 лет наблюдения) в зависимости от процедуры и пациента	

Лечение фибрилляции предсердий? (AHA и ESC)

3. Высокая вероятность неэффективности катетерной аблации УЛВ в связи с большими размерами ЛП и гемодинамикой левых отделов сердца

	Оперативное вмешательство и результат	Ссылки
Катетерная абляция	Катетерная абляция **менее эффективна у пациентов с выраженным увеличением ЛП**, при этом риск рецидива ФП у них **в два раза выше**, чем у пациентов с нормальным размером ЛП	

Лечение недостаточности митрального клапана?

(AHA/ACC и ESC)

Показания I класса по ESC и AHA/ACC		Показания IIa класса по ESC и AHA/ACC	
Наличие симптомов, обусловленных тяжелой митральной регургитацией	–	Пациенты без симптомов тяжелой митральной регургитации **и**:	
Признаки дисфункции левого желудочка: фракция выброса левого желудочка (ФВЛЖ) <60% или конечный систолический диаметр левого желудочка (КДЛЖ) ≥40 мм (AHA/ACC) или >45 мм (ESC)	–	Впервые возникшая фибрилляция предсердий	+
		Легочная гипертензия в состоянии покоя	+
		Диаметр левого предсердия ≥55 мм	+

Лечение гипертрофии МЖП? (AHA и ESC)

Показания к хирургическому вмешательству	Наличие у пациентки	Ссылка
Тяжелые симптомы (стенокардия, одышка, синкопы), несмотря на наличие терапии бета-адреноблокаторами и БКК	-	
Градиент давления в левом желудочке ≥50 мм рт. ст.	-	
Невосприимчивость к медикаментозной терапии	неизвестно	
Сложная анатомия перегородки/выраженная гипертрофия (> 30 мм)	-	
Необходимость сопутствующей кардиохирургической операции	+	

Консультации (1)

- **Мнение аритмолога:** имплантация **ЭКС и аблация АВ-соединения**
- **Мнение сердечно-сосудистого хирурга:** показаний к редукции МЖП нет; показания к оперативному вмешательству на митральном клапане есть; необходимость рассмотреть **комплексной операции (митральный клапан + МЖП? + лечение аритмии)** при согласии пациентки, консультация ФГБНУ РНЦХ им. ак. Б.В. Петровского

Консультации (2)

- **Мнение кардиолога ФГБНУ РНЦХ им. ак. Б.В. Петровского:** показаний к редукции МЖП нет. Учитывая отказ пациентки от “большого” оперативного вмешательства, рекомендуется рассмотреть вариант **имплантация ЭКС и аблация АВ-соединения**

- **Мнение сердечно-сосудистого хирурга ФГБНУ РНЦХ им. ак. Б.В. Петровского:** рекомендована очная консультация

Консилиум с ген. директором НМИЦК им. ак. Е.И. Чазова

Принято решение о выполнении **имплантации двухкамерного МР совместимого ЭКС с последующей РЧА АВ-соединения с целью купирования жалоб и контроля частоты сердечных сокращений.** Учитывая характер и степень поражения митрального клапана, а также наличие ГКМП, рекомендовано наблюдение за показателями **толщины миокарда, обструкции ВТЛЖ и недостаточности митрального клапана не реже чем 1 раз в 6-12 месяцев.** Для уточнения хирургической тактики лечения митральной недостаточности рекомендована консультация ССХ в ФГБНУ РНЦХ им.ак. Б.В.Петровского

Результаты обследования по поводу анемии

- **ЭФГДС от 19.07.2024 г:** атрофический гастрит
- **ФКС от 19.07.2024 г:** на момент осмотра органической патологии нет
- **УЗИ матки от 20.07.2024 г:** миома матки O-RADS справа/слева – 1, аденомиоз матки
- **Консультация гинеколога от 20.07.2024 г**: наблюдение

Лечение – рекомендован переход на терапию препаратами Fe2+

I этап хирургического лечения: в конце июля 2024 г повторная госпитализация в НМИЦК для имплантации двухкамерного ЭКС

Основной вопрос перед оперативным вмешательством:

ЭКС или всё же ЭКС с функцией КД?

Учитывая отсутствие данных за желудочковые тахикардии – **принято решение в пользу ЭКС**

Расчет риска ВСС

1. <u>Основные факторы риска</u>

- Анамнез остановки сердца или устойчивой ЖТ (внезапная остановка кровообращения, ФЖ, устойчивая ЖТ) ✖
- Семейный анамнез ВСС (у родственников 1-й линии <50 лет) ✖
- Необъяснимые синкопе (особенно связанные с физической нагрузкой) ✖
- Выраженная гипертрофия ЛЖ (≥30 мм у взрослых) ✖
- Аномальное АД при нагрузке (снижение ≥20 мм рт. ст. или недостаточный прирост) ✖

2. <u>Дополнительные факторы риска</u>

- Фиброз миокарда (по МРТ с контрастом, ≥15% массы ЛЖ) ✚
- Апикальная аневризма ЛЖ (ассоциирована с высоким риском ЖТ) ✖
- Множественные повторные эпизоды нестойкой ЖТ (≥3 эпизода за сутки) ✖
- Выраженная обструкция выносящего тракта ЛЖ (градиент ≥50 мм рт. ст. в покое) ✖

Алгоритм стратификации риска ESC 2023

Промежуточный риск ВСС, Класс IIa (ИКД может быть рассмотрен)

II этап хирургического лечения: конец октября 2024 г – повторная госпитализация в НМИЦК для аблации АВ-соединения

Основные вопросы перед оперативным вмешательством

1. **Эффективность и состоятельность работы ранее установленного ЭКС**
2. **Повторная проверка наличия желудочковых нарушений ритма при помощи памяти ЭКС с целью модернизации устройства по необходимости**

Диагноз заключительный

I42.1 Гипертрофическая кардиомиопатия с индуцируемой обструкцией выносящего тракта левого желудочка. Приобретенный порок сердца: миксоматозная дегенерация створок митрального клапана, недостаточность митрального клапана 3 степени (PISA - 0,87 см)

Сочетанные: Врожденный порок сердца: двустворчатый аортальный клапан

Осложнения основного заболевания: Нарушение ритма и проводимости сердца: пароксизмальная форма фибрилляции предсердий, тахисистолический вариант. CHA2DS2- VASC - 2 балла, HAS-BLED - 1 балл, EHRA – III балла. Радиочастотная катетерная абляция атриовентрикулярного соединения от 22.10.2024 г. Имплантация двухкамерного электрокардиостимулятора Attesta DR MRI SureScan в режиме DDD от 24.07.2024 г. Хроническая сердечная недостаточность с сохранной фракцией выброса левого желудочка (по Симпсону более 60%), I ФК. Синкопальные состояния на фоне тахисистолической формы фибрилляции предсердий

Сопутствующие заболевания: Первичный субклинический амиодарон-индуцированный гипотиреоз. Хронический атрофический гастрит. Хроническая железодефицитная анемия легкой степени тяжести, стадия компенсации. Миома матки, аденомиоз матки, полименорея. Варикозная болезнь нижних конечностей, хроническая венозная недостаточность 2 степени. Дорсопатия, сколиоз позвоночника

Терапия при выписке

- Таб. **Метопролола сукцинат 12,5 мг** - 2 р/день
- Таб. **Ривароксабан 20 мг** - 18:00
- Таб. **Дапаглифлозин 10 мг** - 08:00
- Таб. **Спиронолактон 25 мг** – 08:00
- Таб. **Железа фумарат + Фолиевая кислота 152,1 мг+0,5 мг** - 1 капс. 2 р/день

Результаты в динамике

- **Проверка параметров ЭКС от 24.01.2025 г:** функция ЭКС в норме
- **Трансторакальная ЭхоКГ от 28.01.2025 г:** МН 3-4 степени (PISA 0,9 см), VЛП = 152 мл, в остальном – без выраженной динамики.
- **Консультация сердечно-сосудистого хирурга ФГБНУ РНЦХ им. ак.**

Б. В. Петровского от 14.02.2025 г: консервативная терапия и динамическое наблюдение у кардиолога и аритмолога, экспертная ЭхоКГ и повторная консультация в июне 2025 г

Вопросы для обсуждения:

1. Необходима ли редукция межжелудочковой перегородки данной пациентке?
2. Митральная недостаточность 3 степени в комбинации с гипертрофической кардиомипатией с индуцируемой обструкцией выносящего тракта левого желудочка без симптомов сердечной недостаточности – наблюдение, MitraClip или пластика митрального клапана?
3. Возможность установки левожелудочкового электрода у пациентки с митральной недостаточностью?

Спасибо за внимание!